



UNICEPLAC
CENTRO UNIVERSITÁRIO

Centro Universitário do Planalto Central Aparecido dos Santos - UNICEPLAC
Curso de Medicina Veterinária
Trabalho de Conclusão de Curso

A Importância da Ultrassonografia no Estadiamento Tumoral: Relato de Caso

Gama-DF
2024

LUÍSA MAGALHÃES RIBEIRO

A Importância da Ultrassonografia no Estadiamento Tumoral: Relato de Caso

Artigo apresentado como requisito para conclusão do curso de Bacharelado em Medicina Veterinária pelo Centro Universitário do Planalto Central Aparecido dos Santos – Uniceplac.

Orientador: Prof. Esp., Paulo de Tarso Guimarães da Silva

LUÍSA MAGALHÃES RIBEIRO

A Importância da Ultrassonografia no Estadiamento Tumoral: Relato de Caso

Artigo apresentado como requisito para conclusão do curso de Bacharelado em Medicina Veterinária pelo Centro Universitário do Planalto Central Aparecido dos Santos – Uniceplac.

Gama-DF, 13 de Novembro de 2024.

Banca Examinadora

Prof. MV. Paulo de Tarso Guimarães da Silva
Orientador

Prof. Dra. Vanessa da Silva Mustafa
Examinador

Prof. MV. Adriana Lobato Guimarães do Nascimento
Examinador

A Importância da Ultrassonografia no Estadiamento Tumoral: Relato de Caso

Luísa Magalhães Ribeiro¹

Resumo:

As neoplasias são uma das principais causas de mortalidade em cães e gatos, tornando essencial o estadiamento tumoral. O paciente apresentou nódulos hepáticos sugestivos de processo neoplásico ou metastático. Com a realização da ultrassonografia, foi possível monitorar a evolução do quadro clínico, que culminou na eutanásia do animal após rápida evolução da doença. A análise detalhada das imagens e a interpretação adequada são fundamentais para definir o prognóstico e ajustar as estratégias terapêuticas, evidenciando a relevância dessa técnica na medicina veterinária. Este trabalho discute a importância da ultrassonografia no estadiamento de tumores em cães, com base em um relato de caso de um cão.

Palavras-chave: canino; tumor; diagnóstico.

Abstract:

Neoplasms are one of the leading causes of mortality in dogs and cats, making tumor staging essential. The patient presented with hepatic nodules suggestive of a neoplastic or metastatic process. Through ultrasonography, it was possible to monitor the progression of the clinical condition, which led to the euthanasia of the animal after the disease progressed rapidly. Detailed image analysis and accurate interpretation are essential to defining prognosis and adjusting therapeutic strategies, highlighting the importance of this technique in veterinary medicine. This study discusses the importance of ultrasonography in tumor staging in dogs, based on a case report of a dog.

Keywords: canine; tumor; diagnosis.

¹Graduanda do Curso de Medicina Veterinária, do Centro Universitário do Planalto Central Aparecido dos Santos – Uniceplac. E-mail: luisamagalhaes11@icloud.com.

1 INTRODUÇÃO

Atualmente, as neoplasias representam uma das principais causas de mortalidade em cães e gatos. Por isso, é fundamental que os animais sejam submetidos a exames periódicos, permitindo que o veterinário identifique qualquer alteração logo no início e inicie o tratamento de forma ágil. Nesse contexto, a realização do estadiamento tumoral é fundamental (DALECK & NARDI, 2016).

O estadiamento é o processo que visa identificar a extensão, a disseminação e a gravidade de uma neoplasia no organismo de um ser humano ou de um animal. Esse processo é essencial para monitorar a evolução da doença e sua interação com o organismo afetado. Além disso, o estadiamento é crucial para o planejamento terapêutico, a previsão de possíveis complicações, a compreensão do comportamento do tumor e a uniformização de pesquisas e ensaios clínicos. (DALECK & NARDI, 2016).

Existem dois tipos principais de estadiamento, sendo eles, o clínico, que é realizado antes do tratamento com base em exames físicos e complementares; e o patológico, que é estabelecido após a excisão cirúrgica e classificado por meio da análise do exame histopatológico antes do tratamento, fornecendo mais detalhes sobre a extensão da doença e tendo grande importância na definição do prognóstico (BATSCHINSKI & TEDARDI, 2016).

O Sistema TNM, amplamente reconhecido e recomendado pela União Internacional Contra o Câncer (UICC), é o principal método de estadiamento de tumores malignos, unificando critérios globais para avaliação e prognóstico. Uma exceção é o linfoma, que utiliza um sistema específico. Ele classifica tumores em três componentes principais: tumor primário (T), linfonodos regionais (N) e metástases distantes (M). No componente T, o tumor é classificado de T0 (ausência de evidência) a T4 (tumor invasivo em estruturas profundas), considerando o tipo, tamanho e extensão da infiltração. Já o envolvimento dos linfonodos regionais é categorizado de N0 (sem evidência) a N3 (linfonodos fixos), podendo ser subclassificado quanto à presença de metástases. O componente M avalia a presença de metástases à distância, indicando-as como ausentes (M0) ou presentes (M1) e detalhando localizações específicas, como pulmões ou fígado, em animais. Informações adicionais, como graduação histopatológica e invasão linfática ou venosa, complementam a avaliação (CORMIER, 2021; DALECK & NARDI, 2016).

A imagem diagnóstica desempenha um papel fundamental na prática oncológica, pois é crucial para identificar tanto lesões primárias quanto metastáticas durante o estadiamento dos pacientes e, posteriormente, para o acompanhamento dessas lesões. (MATTOON & BRYAN, 2015). Os exames de radiografia e ultrassonografia também auxiliam nos procedimentos de biópsia, apoiam as decisões sobre a terapia a ser adotada e guiam as abordagens no acompanhamento do tratamento selecionado. (LEE & CREAN, 2012).

Ultrassom é o nome dado às ondas sonoras com frequências superiores à 20.000 kHz e, portanto, inaudíveis para os seres humanos (SALES; BRAGA; FILHO, 2019). As frequências de ultrassom usadas em imagens médicas geralmente variam entre 3 e 12 MHz, ou 3 a 12 milhões de ciclos/s (PENNINCK & D'ANJOU, 2015).

A formação da imagem depende da interação das ondas sonoras com os tecidos. O ultrassom utiliza ondas longitudinais, nas quais a propagação segue a mesma direção da fonte vibrante. Durante sua trajetória pelo corpo, o som sofre atenuação, refletindo parte das ondas em interfaces de tecidos com diferentes impedâncias acústicas. A energia sonora refletida é captada pelo transdutor e convertida em impulsos elétricos, exibidos na tela como pontos de luz que formam a imagem (CARVALHO, 2021).

O transdutor é o componente essencial, produzindo ondas sonoras por meio da vibração de cristais piezoelétricos e captando o eco refletido. A amplitude e o tempo de retorno do eco determinam a intensidade e a localização da imagem formada. A interpretação das imagens é feita em tempo real pelo operador, o que destaca a importância da habilidade do profissional (CARVALHO, 2021).

A ultrassonografia tem sido uma ferramenta importante na avaliação dos animais, pois fornece informações vitais que, junto ao histórico clínico do animal, possibilita realizar diagnósticos precisos, mostrando detalhadamente as estruturas internas do corpo. Ela avalia diversas condições clínicas, sendo possível visualizar alterações no trato reprodutivo, urinário e gástrico, por exemplo. Sua versatilidade permite que ela seja utilizada também no diagnóstico precoce da gestação e de ruptura do ligamento cruzado cranial, além da avaliação de abdômen, tórax, coração, tendões e outros órgãos. Em filhotes, essa técnica é capaz de revelar até mesmo estruturas cerebrais, demonstrando sua ampla aplicabilidade na medicina veterinária (SALES; BRAGA; FILHO, 2019).

O conhecimento da anatomia topográfica e ultrassonográfica, incluindo as

suas variações dos órgãos abdominais, principalmente do fígado, baço, rins, pâncreas, glândulas adrenais e bexiga, é de extrema importância para identificar as possíveis anormalidades, sendo necessário que o médico veterinário seja capaz de compreender como seria aquele órgão normal para que possa identificar suas anormalidades e descrevê-las (SANTOS, 2009).

A ultrassonografia também pode ser empregada no estadiamento clínico de neoplasias. Um exemplo disso é a realização de um exame de ultrassom no fígado para verificar a presença de metástases. (BLEVINS, 1998).

O Doppler é uma ferramenta utilizada no ultrassom que tem se tornado cada vez mais comum na rotina veterinária para avaliar aspectos hemodinâmicos e a arquitetura vascular de órgãos abdominais, sendo útil na detecção de processos neoplásicos. Ele pode ser interpretado de forma pulsada, que permite analisar o fluxo sanguíneo, incluindo sua presença, direção e morfologia, além de medir a velocidade e a resistência vascular; ou colorida, que ajuda a identificar hipervascularização, indicando neoangiogênese e possível infiltração tumoral, sendo que o aumento do fluxo sanguíneo pode sugerir malignidade (CANOLA, J.; MEDEIROS; CANOLA, P., 2016).

Em cães e gatos, o fígado localiza-se na porção mais profunda do abdômen cranial, sendo protegido pela arcada costal caudal. Ele é composto por quatro lobos principais, sendo eles, esquerdo, quadrado, direito e caudado, além de quatro sublobos e dois processos. O lobo esquerdo, dividido em lateral e medial, pode representar de um terço a metade do órgão e se conecta à porção esquerda da vesícula biliar. O lobo quadrado é central e envolve parcialmente a vesícula, enquanto o lobo direito, também dividido em lateral e medial, se relaciona com a porção direita da vesícula biliar. O lobo caudado está localizado na face visceral, contendo à direita o processo caudado, próximo ao rim direito, e à esquerda o processo papilar, que se estende até a curvatura menor do estômago (SANTOS, 2009; PENNINCK & D'ANJOU, 2015).

Este trabalho tem como objetivo principal avaliar a importância da ultrassonografia no estadiamento de tumores em cães, a partir de um relato de caso acompanhado em uma clínica de diagnóstico por imagem. Além disso, será discutido como a ultrassonografia auxilia no monitoramento da progressão da doença, contribuindo para o manejo clínico do paciente oncológico, e explorar os benefícios dessa ferramenta no acompanhamento de neoplasias em cães.

2 RELATO DE CASO

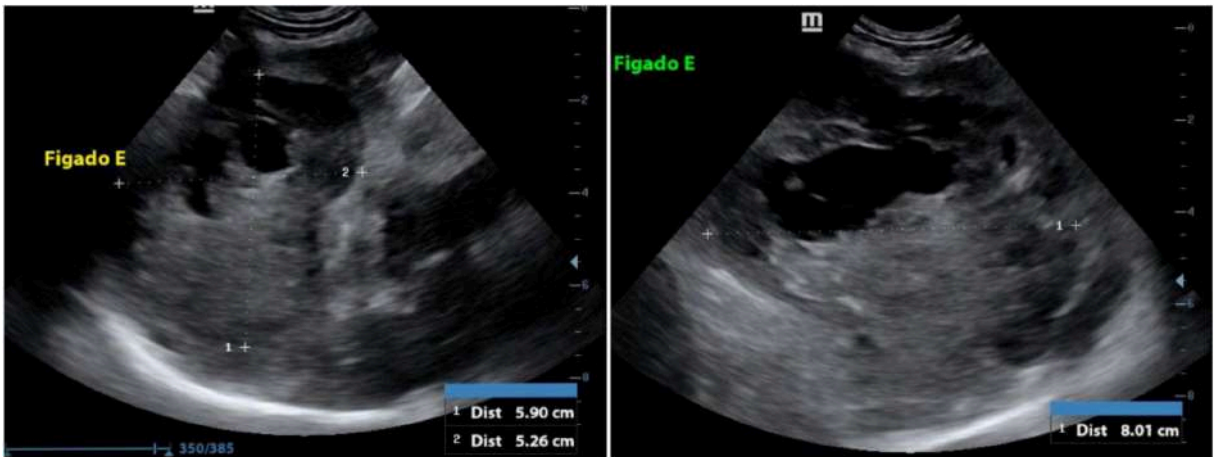
Foi atendido em uma clínica de medicina veterinária diagnóstica, localizada em Brasília, Distrito Federal, um canino, macho, sem raça definida, de dez anos de idade, pesando aproximadamente 17,1 kg. O paciente foi encaminhado para a realização de exames de imagem pois o mesmo estava em acompanhamento oncológico devido a uma neoplasia esplênica.

De acordo com as informações fornecidas pela tutora, o paciente foi levado à consulta devido à presença de nódulos cutâneos. Foram realizados exames de sangue e ultrassonografia na própria clínica, a qual identificou um nódulo esplênico. Com base nos achados, foi recomendada a esplenectomia, que foi prontamente realizada. A análise histopatológica do tecido removido confirmou o diagnóstico de sarcoma.

Em outro acompanhamento ultrassonográfico já foi possível observar nódulos hepáticos, o que sugeriu um possível quadro metastático. O paciente foi submetido a quatro sessões de quimioterapia, apresentando uma resposta inicial positiva, com controle da progressão da doença durante o tratamento.

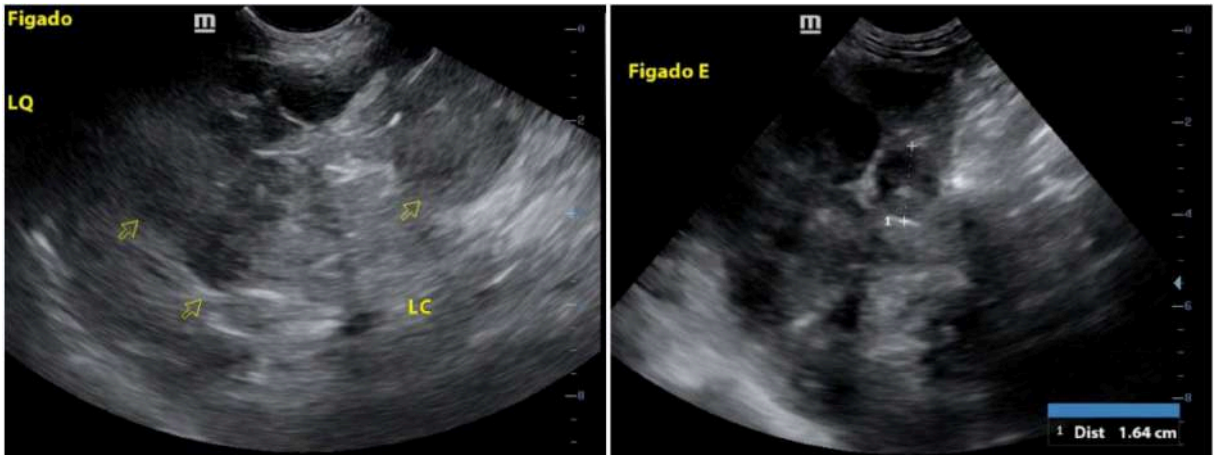
No dia 21 de junho de 2024 foi realizada a primeira ultrassonografia do paciente na SCAN, foi relatado pela tutora que o paciente apresentava abdômen distendido, além de sinais clínicos secundários aos efeitos da quimioterapia, sendo eles, gastrite, náusea, vômito, diarreia e inapetência. No exame, foram observadas algumas alterações, sendo elas, fígado com dimensões aumentadas, margens arredondadas, superfície irregular, ecogenicidade mista e ecotextura heterogênea. Além disso, também foi observado a presença de uma neoplasia oval, hipocogênica com áreas anecogênicas formadoras de reforço acústico posterior localizada na topografia do lobo medial esquerdo, medindo cerca de 5,90 cm x 5,26 cm x 8,01 cm (Figura 1). Ao longo de todo parênquima hepático, também haviam múltiplas neoplasias ovais (Figura 2), hipocogênicas e de ecotextura grosseira, a maior delas localizada na topografia do lobo lateral direito, medindo cerca de 6,33 cm x 4,40 cm (Figura 3). Além disso, foi visto também conteúdo anecogênico em cavidade abdominal em pequena quantidade e não drenável.

Figura 1 - Imagens ultrassonográficas do parênquima hepático evidenciando a presença do maior nódulo encontrado, sendo ele cavitário.



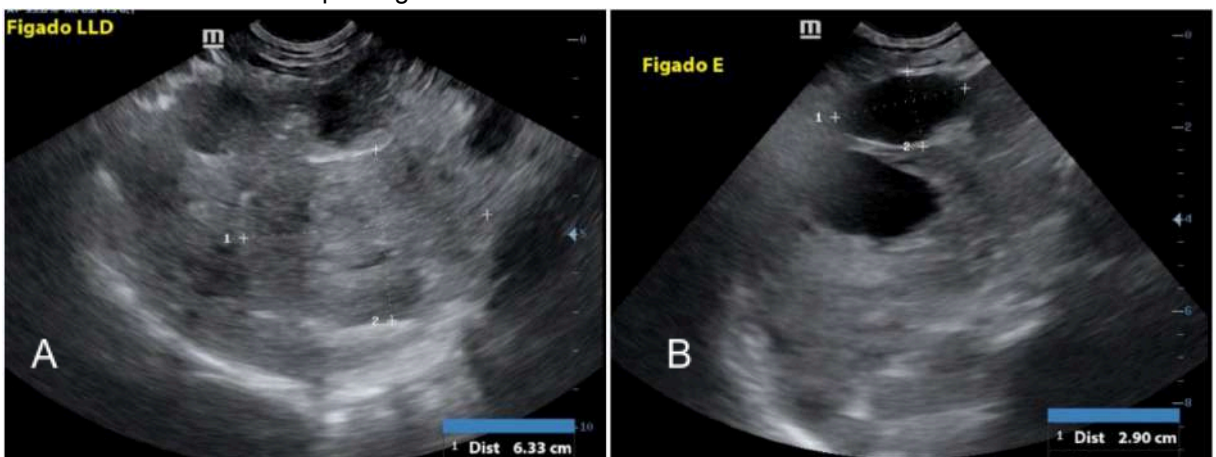
Fonte: SCAN, 2024.

Figura 2 - Imagens ultrassonográficas do parênquima hepático evidenciando os múltiplos nódulos hipocogênicos dispersos pelo órgão.



Fonte: SCAN, 2024.

Figura 3 - Imagens ultrassonográficas do parênquima hepático evidenciando em A: múltiplos nódulos hipocogênicos e em B: nódulos cavitário e cístico.



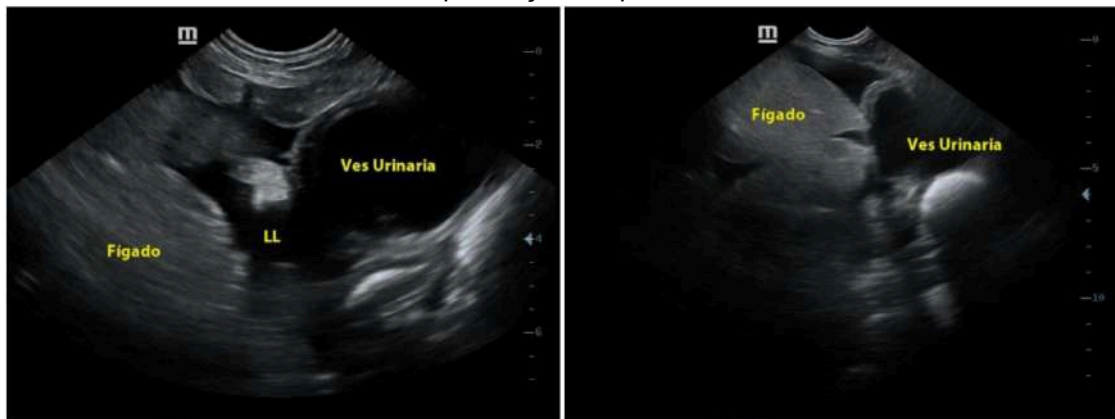
Fonte: SCAN, 2024.

Após o exame, o paciente retornou para dar continuidade no acompanhamento oncológico na clínica a qual o mesmo já estava em

acompanhamento, pois o centro de diagnóstico não realizava atendimentos clínicos. No segundo exame ultrassonográfico feito no dia 07 de Agosto, foi realizada uma nova ultrassonografia de acompanhamento, a tutora relatou que o animal havia ganho peso, pesando aproximadamente 18,5 kg.

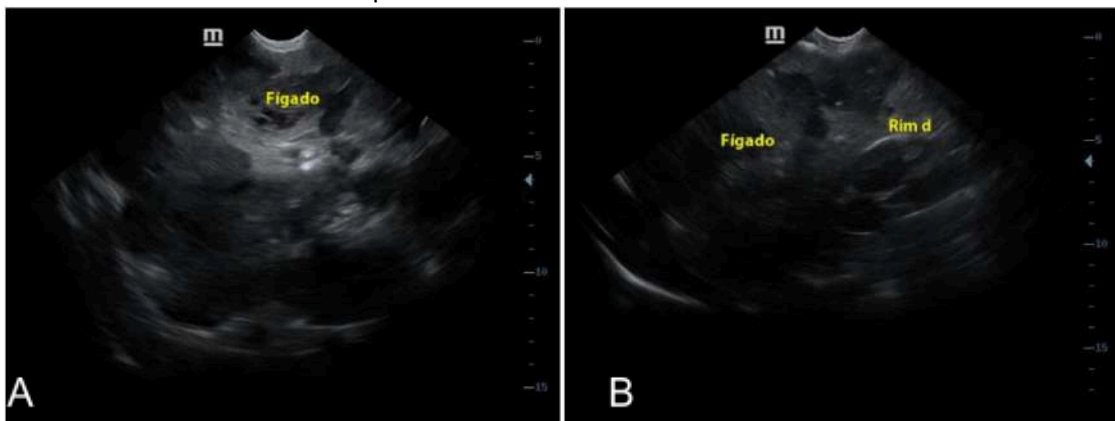
Foi observado no fígado dimensões aumentadas chegando próximo a vesícula urinária (Figura 5), margens arredondadas, superfície irregular, ecogenicidade mista e ecotextura heterogênea com presença de múltiplas áreas arredondadas de contornos definidos, hipoecogênicas, ao longo do parênquima (Figura 6), onde a maior mede aproximadamente 5,98 cm x 5,97 cm x 6,14 cm (Figura 7), e presença de ao menos duas áreas arredondadas de contornos definidos e conteúdo anecogênico onde o maior mede aproximadamente 5,01 cm x 4,56 cm (Figura 8). Além disso, foi visto também conteúdo anecogênico em cavidade abdominal em pequena quantidade e não drenável (Figura 5).

Figura 5 - Imagens ultrassonográficas evidenciando o fígado em uma posição próxima à vesícula urinária, com a presença de líquido livre entre eles.



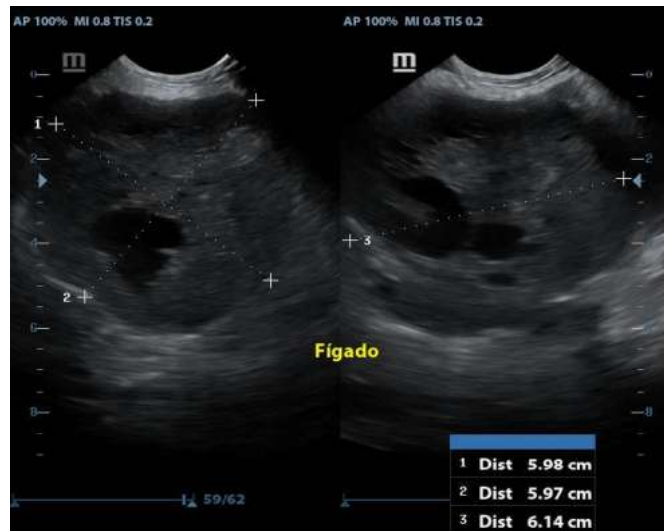
Fonte: SCAN, 2024.

Figura 6: Imagens ultrassonográficas do parênquima hepático mostrando em A: múltiplos nódulos hipoecogênicos dispersos pelo órgão e em B: fígado com múltiplos nódulos hipoecogênicos ultrapassando o rim direito caudalmente.



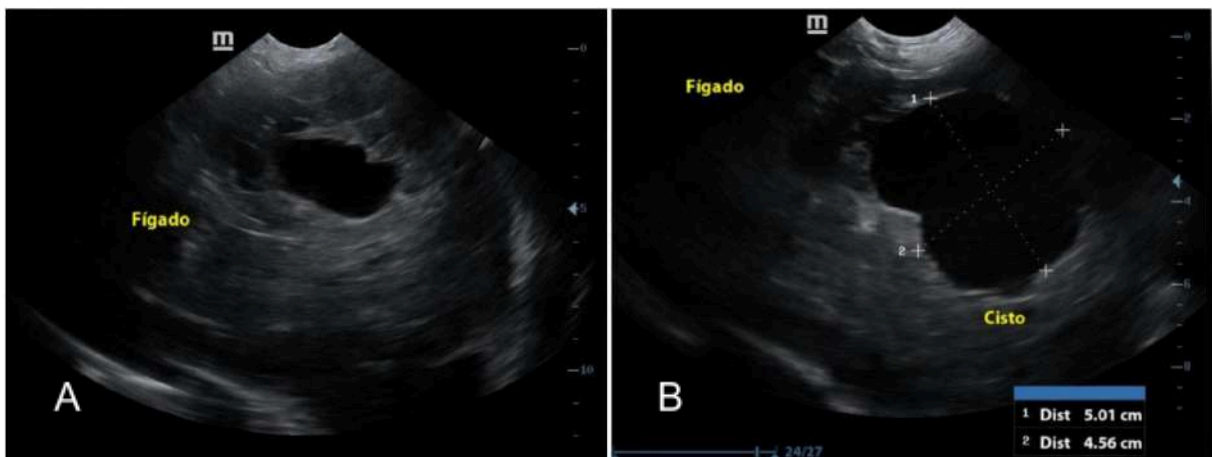
Fonte: SCAN, 2024.

Figura 7 - Imagens ultrassonográficas do parênquima hepático evidenciando a presença do maior nódulo encontrado, sendo ele cavitário.



Fonte: SCAN, 2024.

Figura 8 - Imagens ultrassonográficas do parênquima hepático evidenciando em A: estrutura cavitária e em B: estrutura cística.



Fonte: SCAN, 2024.

A tutora relatou que, ao final do protocolo quimioterápico, a doença progrediu rapidamente, sendo necessário submeter o paciente a eutanásia doze dias após o último exame ultrassonográfico.

3 DISCUSSÃO

Conforme observado por Tedardi et al. (2016), a análise de dados epidemiológicos revela que, apesar de algumas neoplasias malignas acometerem animais jovens, a maioria dos animais afetados é da faixa etária predominante entre 6 e 12 anos. Considerando a faixa de idade que foi descrita acima, pode-se destacar

que o paciente relatado, se enquadra dentro do número de animais adultos acometidos por neoplasias.

O estadiamento é um processo fundamental no manejo de pacientes oncológicos, uma vez que permite avaliar a extensão e a disseminação da doença. Esse processo é essencial para a obtenção de um diagnóstico preciso, o que é de extrema importância, orientando o tratamento e definindo o seu prognóstico, além de acompanhar o estado do animal em relação à sua condição de saúde. Ele é dividido em clínico e patológico. O estadiamento clínico é definido a partir de dados obtidos por meio do exame físico e de exames complementares (NEWKIRK, BRANNICK & KUSEWITT, 2018). O exame físico envolve uma avaliação detalhada e sistemática do paciente, incluindo, por exemplo, nível de consciência, sistema locomotor, condição física, características respiratórias, palpação abdominal, palpação de linfonodos e glândulas, com o objetivo de identificar anomalias (TAYLOR, 2022). No caso relatado, por meio do estadiamento foi possível observar a piora no quadro clínico do animal em um intervalo de um mês e dezessete dias entre o primeiro e o segundo exame realizado na clínica de diagnóstico por imagem.

Entre os métodos complementares de diagnóstico, destacam-se exames de imagem como a tomografia computadorizada, a ressonância magnética, a ultrassonografia e a radiografia. Dentre esses, a ultrassonografia e a radiografia são amplamente utilizadas na prática clínica para o estadiamento de animais, devido à sua acessibilidade e eficácia na detecção de lesões e alterações estruturais, além de serem técnicas não invasivas, já que na maioria dos casos não é necessária contenção química. Além disso, exames laboratoriais, como hemograma e bioquímica sérica, são essenciais para identificar possíveis comprometimentos sistêmicos e avaliar a função dos órgãos. (CANOLA, J.; MEDEIROS; CANOLA, P., 2016).

Sendo assim, a ultrassonografia abdominal completa foi escolhida como exame diagnóstico, destacando-se pela sua eficácia na identificação de possíveis alterações. Essa escolha se mostrou estratégica, pois permitiu o diagnóstico de neoformações no baço e no fígado, resultando na indicação da esplenectomia total.

Em pequenos animais, o pulmão é o órgão mais comum para o desenvolvimento de metástases hematogênicas. Contudo, outros órgãos, como fígado, baço, rins, pele e ossos, também merecem atenção (MORRIS; DOBSON, 2007). Por isso, é essencial que ultrassonografia e radiografia sejam utilizadas de

forma complementar. De acordo com Lattimer (2010), a investigação radiológica é recomendada principalmente para avaliar neoplasias pulmonares e ósseas. Já a ultrassonografia fornece informações detalhadas sobre a textura e a localização de lesões em tecidos moles, além de identificar possíveis infiltrações em órgãos e tecidos adjacentes (CANOLA, J.; MEDEIROS; CANOLA, P., 2016). No entanto, no caso em questão, o animal não realizou exames radiográficos na clínica de diagnóstico.

Para a realização da ultrassonografia abdominal, é necessário realizar uma tricotomia ampla na região abdominal. A área preparada deve se estender desde o apêndice xifoide até as últimas glândulas mamárias, estendendo-se lateralmente até a musculatura lombar, próximo ao último par de costelas do lado esquerdo e sobre os dois últimos pares do lado direito. Além disso, aplica-se gel na pele do animal para otimizar o contato entre o transdutor e a área examinada (CARVALHO, 2021). Esses procedimentos foram cuidadosamente executados durante o exame do animal, garantindo precisão diagnóstica e evitando interferências causadas por pêlos ou falhas no contato entre o transdutor e a pele.

Além disso, recomenda-se um jejum de quatro a vinte e quatro horas antes do exame para otimizar a avaliação do estômago, do intestino delgado e de órgãos adjacentes (CARVALHO, 2021). A clínica de diagnóstico orienta o tutor a manter o animal em jejum por, no mínimo, oito horas, permitindo o consumo livre de água para que a vesícula urinária esteja repleta no momento do exame para melhor avaliação.

Ao escolher o transdutor, é fundamental considerar o tamanho do animal. Em animais de pequeno e médio porte, é recomendado o uso de sondas de média frequência, a partir de 5 MHz, enquanto sondas de maior penetração, inferiores a 5 MHz, são mais indicadas para animais de grande porte (CARVALHO, 2021; PENNINCK & D'ANJOU, 2015; SANTOS, 2009). Diante do porte médio do paciente, foi utilizada uma sonda de média frequência, com faixa de 5 a 9 MHz.

Para a avaliação hepática, é preferível utilizar um transdutor microconvexo, pois seu campo de visão triangular permite a observação de porções maiores do órgão (CAMPOS, 2023). Ao posicionar a sonda na região ventral, logo caudal ao processo xifoide do esterno, e direcionar o feixe em plano sagital, torna-se possível varrer todo o fígado alterando o ângulo do transdutor (CARVALHO, 2021; PENNINCK & D'ANJOU, 2015; SANTOS, 2009). No caso em questão, foi utilizado

um transdutor microconvexo; no entanto, essa técnica não permitiu a visualização completa do órgão devido à presença de hepatomegalia, sendo necessário direcionar a sonda também em sentido caudal para abranger toda a extensão do fígado.

O fígado pode ser totalmente examinado nos planos transversal e longitudinal utilizando uma abordagem subcostal, desde que o estômago não esteja excessivamente cheio de alimentos ou gases. Em cães com o tórax profundo, o que não era o caso do animal do presente estudo, o fígado fica oculto pela cavidade torácica, exigindo na maioria das vezes o uso da abordagem intercostal para visualizar todas as regiões do órgão. (CARVALHO, 2021; PENNINCK & D'ANJOU, 2015).

A ultrassonografia avalia parâmetros fundamentais como o tamanho; os contornos regulares ou irregulares; forma, podendo ser amorfa caso não possua formato; a ecogenicidade como ecogênica, hiperecogênica, hipoecogênica, anecogênica ou isoecogênica, que varia de acordo com o órgão ou estrutura observada; a ecotextura, como homogênea ou heterogênea; a vascularização por meio de Doppler e a capacidade de penetração do feixe sonoro (PENNINCK & D'ANJOU, 2015; SANTOS, 2009).

No exame ultrassonográfico do cão do presente estudo, foi possível observar o fígado com suas dimensões aumentadas, com múltiplas áreas hipoecogênicas bem delimitadas distribuídas por todo o parênquima. Essas lesões possuíam formato predominantemente ovalado e incluíam também estruturas cavitárias, com as bordas hipoecogênicas e centro anecogênico e císticas, com margens bem delimitadas e conteúdo anecogênico. Na segunda avaliação do animal, percebe-se um agravamento dessas alterações, indicando uma progressão significativa do quadro.

A avaliação precisa do tamanho do fígado é desafiadora devido à variação na conformação corporal dos animais. A hepatomegalia é caracterizada pelo aumento da distância entre o diafragma e o estômago, além de provocar o deslocamento do rim direito em direção caudal. Em casos mais graves, as extremidades caudais dos lobos hepáticos podem apresentar um formato arredondado (CARVALHO, 2021). Durante o exame ultrassonográfico do relato, o profissional utilizou os limites do gradil costal como referência e observou que o fígado se estendia além desses limites e também apresentava margens arredondadas, o que indica um aumento de

seu tamanho. Além disso, o deslocamento do rim direito em direção caudal, sugerindo pressão causada pela hepatomegalia.

Ao analisar o caso do animal deste estudo, as lesões hepáticas podem ser sugestivas de um processo neoplásico ou metastático, o fígado é um dos locais mais comuns para disseminação metastática quando comparada com neoplasias primárias (CULLEN, 2009), porém, um estudo realizado por Phosri et. al. (2024), concluiu que, embora a ultrassonografia possa oferecer indícios gerais, distinguir a origem precisa de doenças hepáticas pode se mostrar inviável, indicando limitações desse método sozinho para diferenciar a origem dos tumores.

Lesões neoplásicas, sejam focais ou multifocais, no baço geralmente têm origem em sarcomas, sendo o hemangiossarcoma (HSA) e o linfossarcoma os tipos tumorais mais frequentemente identificados (DALECK & NARDI, 2016). O HSA esplênico possui alta capacidade metastática, com disseminação predominante por via hematogênica ou espalhamento de células tumorais caso haja a ruptura do tumor. Os principais locais de metástase incluem o fígado, omento, peritônio, pulmões, átrio direito e cérebro. Além disso, cães com essa condição são predispostos à coagulação intravascular disseminada (CID). O HSA cutâneo pode surgir simultaneamente ao HSA visceral e também pode representar metástases de HSA sistêmico (NARDI, 2023). O resultado histopatológico da neoformação esplênica observada no caso em questão também indicou um sarcoma, além disso, o animal possuía também sinais cutâneos e um possível quadro metastático no fígado, sugerindo que o HSA possa ter sido o tipo tumoral que o acometeu.

As neoplasias hepáticas são as causas mais comuns do aumento focal ou generalizado do órgão (PENNINGCK & D'ANJOU, 2015). Tal afirmação, corrobora a suspeita ultrassonográfica e clínica do paciente, indicando que o aumento de volume se deve à presença de uma neoplasia hepática, o que justifica as alterações observadas. Segundo Nardi (2023), características ultrassonográficas frequentemente observadas em HSA esplênico e hepático incluem a presença de neoformações ecogênicas complexas, áreas císticas produzindo reforço acústico posterior, alterações na superfície e no contorno do órgão, além de múltiplos nódulos espalhados pelo parênquima.. Além disso, as lesões hipoecoicas ou mistas são mais comuns do que as lesões focais uniformemente hiperecoicas em casos de neoplasias (CANOLA, J.; MEDEIROS; CANOLA, P., 2016), sendo esses achados identificados no fígado em ambos os exames realizados.

Algumas doenças hepáticas malignas como o carcinoma hepatocelular, hemangiossarcoma e linfoma são conhecidos por apresentarem alta nodularidade, crescimento rápido e inflamação do tecido (PHOSRI et. al., 2024). No animal do presente estudo foi possível observar um rápido crescimento no exame ultrassonográfico de estadiamento realizado entre os dias 21 de Junho e 07 de Agosto.

A presença de líquido livre na cavidade abdominal do animal apresentou um maior volume quando em comparação com o primeiro exame realizado, a formação anormal de líquido pode ocorrer por obstrução linfática, que acumula líquidos e proteínas; aumento da permeabilidade capilar, permitindo vazamento de plasma; redução da pressão oncótica por falta de proteínas; e aumento da pressão hidrostática por obstrução venosa, causando retenção de líquidos (TEIXEIRA, 2011; WASCHBURGUER, 2011). O animal em questão apresentava hepatomegalia e distensão abdominal, o que sugere compressão das estruturas adjacentes e possível obstrução dos vasos sanguíneos e linfáticos, levando ao quadro de líquido livre abdominal.

A quimioterapia é frequentemente associada a efeitos colaterais, pois os fármacos não agem exclusivamente sobre as células malignas e são administrados em doses máximas toleradas (NARDI; FILHO; VIÉRA, 2016). O animal apresentou como efeitos colaterais gastrite, náusea, vômito, diarreia e inapetência.

Muitos animais acabam sendo eutanasiados por causa dos danos locais causados pelo tumor, e não devido ao impacto sistêmico por uma alta carga cancerígena (WEISSE, 2015). No caso do paciente deste estudo, segundo a proprietária, não haviam sinais clínicos além da distensão abdominal e dos efeitos colaterais da quimioterapia, podendo sugerir que o agravamento do quadro pode ter sido causado principalmente pelos efeitos locais do tumor.

Além disso, outra hipótese que pode ter levado à necessidade de eutásia do animal é pela ocorrência das síndromes paraneoplásicas, que são manifestações causadas por substâncias liberadas pelo tumor ou por células normais estimuladas por ele, podendo ser eutópicas, em que a neoplasia produz em excesso uma substância normalmente sintetizada pelo tecido; ou ectópicas, onde a neoplasia produz ou estimula a produção de substâncias semelhantes às naturais em locais atípicos. Um exemplo é CID, frequentemente associada a tumores como o HSA, devido à liberação de substâncias pró-coagulantes pelas células neoplásicas, como

tromboplastina, e à inflamação mediada por citocinas como a IL-1, que danificam o endotélio vascular e intensificam a coagulação descontrolada (MANGIERI, 2016).

4 CONSIDERAÇÕES FINAIS

A análise do caso em questão enfatiza a importância da ultrassonografia no estadiamento tumoral em cães, especialmente diante da prevalência de neoplasias como uma das principais causas de mortalidade entre os animais de companhia. Esse exame permite que o clínico avalie a progressão da doença e tome decisões mais direcionadas.

Os exames realizados mostraram uma evolução rápida do quadro, levando à necessidade de eutanásia do animal. Esse desfecho não apenas evidenciou a eficácia da ultrassonografia no estadiamento clínico, mas também ressaltou a importância do acompanhamento contínuo e da comunicação eficaz entre o veterinário e o tutor.

Entretanto, é crucial destacar que a ultrassonografia, por si só, não fornece um diagnóstico definitivo. Embora seja fundamental na avaliação do estadiamento tumoral e na identificação de alterações abdominais, deve ser utilizada em conjunto com outros exames complementares.

Por fim, este estudo reforça a relevância do estadiamento adequado, que é crucial para determinar o prognóstico e orientar as decisões de tratamento. O acompanhamento contínuo do paciente oncológico, aliado a técnicas de imagem como a ultrassonografia, possibilita um manejo mais eficaz e humanizado, que considera tanto o bem-estar físico do animal quanto o impacto emocional sobre os tutores.

REFERÊNCIAS

- ALBURY, K. An Overview of Small Animal Veterinary Sonography. **Journal of Diagnostic Medical Sonography**, v. 31, n. 3, p. 160-167, 2015.
- BATSCHINSKI, K.; TEDARDI, M. V. Estadiamento clínico das neoplasias. In: DALECK, C. R.; NARDI, A. B. **Oncologia em cães e gatos**. 2. ed. São Paulo: Grupo Gen - Editora Roca Ltda., 2016. p. 98-111.
- BLEVINS, W. E. Ultrasonography for Cancer Diagnosis and Monitoring. In: MORRISON, W. B. (Ed.). **Cancer in Dogs and Cats**. 2. ed. Jackson, Wyoming: Teton NewMedia, 2002. p. 159-176.
- CAMPOS, Janaina, Transdutor para ultrassom veterinário: conheça os tipos e indicações. **Blog do Mundo Veterinário**, 2023.
- CANOLA, J; MEDEIROS; CANOLA, A. Radiografia convencional, ultrassonografia, tomografia e ressonância magnética. In: DALECK, C. R.; NARDI, A. B. **Oncologia em cães e gatos**. 2. ed. São Paulo: Grupo Gen - Editora Roca Ltda., 2016. p. 98-111.
- CARVALHO, C. F. **Ultrassonografia em pequenos animais**. 2. ed. São Paulo: Roca, 2021. 468 p. ISBN 978-85-412-0313-5.
- CORMIER, D. D., Staging Cancer: Digging Deeper Than the Diagnosis. **Today's Veterinary Nurse**, 2021.
- CULLEN, J. M., Summary of the World Small Animal Veterinary Association Standardization Committee Guide to Classification of Liver Disease in Dogs and Cats, **Veterinary Clinics of North America: Small Animal Practice**, v. 39, n. 3, p. 395–418, 2009.
- DALECK, C. R.; NARDI, A. B. **Oncologia em cães e gatos**. 2. ed. São Paulo: Grupo Gen - Editora Roca Ltda., 2016.
- HANEY, S.; SWELUM, A. A.; MOHAMED, M. M. K. Editorial: Exploring roles of diagnostic ultrasonography in veterinary medicine. **Frontiers in Veterinary Science**, v. 9, 2022.
- LATTIMER, J.C. Imaging Methods in Cancer Diagnosis. In: HENRY, C.J.; HIGGINBOTHAN, M.L. **Cancer Management in Small Animal Practice**. Ed. Saunders Elsevier, 2010. p. 64-72.
- LEE, S.; CREAN, M. Making cancer visible – The role of imaging in oncology. **ESR – European Society of Radiology**, 2012.
- MANGIERI, J. Síndromes Paraneoplásicas em Cães e Gatos. In: DALECK, C. R.; NARDI, A. B. **Oncologia em cães e gatos**. 2. ed. São Paulo: Grupo Gen - Editora Roca Ltda., 2016. p. 482-501.

MATTOON, J. S.; BRYAN, J. N. The future of imaging in veterinary oncology: Learning from human medicine. **The Veterinary Journal**, v. 197, n. 3, p. 541–552, 2013.

MORRIS, J.; DOBSON, J. **Oncologia em Pequenos Animais**. São Paulo: Roca, 2007.

NARDI, A. B.; FILHO, N. P. R; VIÉRA, R. B. Quimioterapia Antineoplásica. In: DALECK, C. R.; NARDI, A. B. **Oncologia em cães e gatos**. 2. ed. São Paulo: Grupo Gen - Editora Roca Ltda., 2016. p. 333-378.

NARDI, A. B. et al. Diagnosis, Prognosis, and Treatment of Canine Hemangiosarcoma: A Review Based on a Consensus Organized by the Brazilian Association of Veterinary Oncology, ABROVET. **Cancers**, 2023.

NEWKIRK, K. M.; BRANNICK, E. M.; KUSEWITT, D. F. Neoplasia e biologia tumoral. In: ZACHARY, J. F. **Bases da patologia em veterinária**. 6. ed. Rio de Janeiro: GEN Guanabara Koogan, 2018. p. 285-320.

PENNINCK, D.; D'ANJOU, M. A. (Ed.). **Atlas of small animal ultrasonography**. 2. ed. Ames: Wiley Blackwell, 2015.

PHOSRI, A. et al., Predictive Factors of Canine Malignant Hepatic Diseases with Multifocal Hepatic Lesions Using Clinicopathology, Ultrasonography, and Hepatobiliary Ultrasound Scores, **Animals**, v. 14, n. 19, p. 2910–2910, 2024.

SALES, R. O.; BRAGA, P. S.; FILHO, C. T. B. The Importance of Ultrasonography in Veterinary Medicine: Editorial. **Revista Brasileira de Higiene e Sanidade Animal**, v. 13, n. 2, 2019.

SANTOS, I. F. C. Ultrassonografia abdominal de cães e gatos hípidos, adultos e filhotes. **Repositório Unesp**. Botucatu, 2009.

TAYLOR, S. M. **Clínica em Pequenos Animais**. 3 ed. Rio de Janeiro: GEN Guanabara Koogan, 2022.

TEIXEIRA, A. K. S.; VASCONCELOS, J. L. A. Perfil histopatológico de pacientes com diagnóstico de tumores malignos assistidos em um hospital de referência do Agreste Pernambucano. **Jornal Brasileiro de Patologia e Medicina Laboratorial**, v. 55, n. 1, 2019.

WASCHBURGER, D. J. Derrames Cavitários Em Pequenos Animais – Revisão Bibliográfica E Relato De Caso. **Repositório UFRGS**. Porto Alegre, 2011.

WEISSE, C., Veterinary interventional oncology: From concept to clinic. **The Veterinary Journal**, v. 205, n. 2, p. 198–203, 2015.

WERNER, P. R., WERNER, J. Avaliação Histopatológica. In: DALECK, C. R.; NARDI, A. B. **Oncologia em cães e gatos**. 2. ed. São Paulo: Grupo Gen - Editora Roca Ltda., 2016. p. 98-111.

